Oclusión percutánea transitoria con balones *vs.* embolización de las arterias uterinas como coadyuvantes en los trastornos adherenciales placentarios durante la cesárea

Transient percutaneous balloon occlusion vs. uterine artery embolization as a coadjuvant in placental adherence disorders during cesarean section

Federico Martín Riolo[1], Andrés Enrique Dini[1], Gustavo Alberto Tamashiro[1], Derwin Plazas Alvarez[1], Jorge Orlando Cortez Yáñez[1], Miguel Osvaldo Villegas[1]

RESUMEN

El tratamiento coadyuvante por intervencionismo endovascular en los trastornos adherenciales placentarios es considerado un procedimiento útil debido a su baja morbimortalidad. El objetivo terapéutico es la embolización y/u oclusión de las arterias uterinas optimizando y disminuyendo el riesgo de complicaciones asociadas a la cesárea, con conservación del útero o con posterior histerectomía. Entre enero del 2012 a enero del 2020 fueron admitidos en el Servicio de Hemodinamia de nuestra Institución 38 pacientes con diagnóstico de acretismo placentario; 28 de ellas, luego de la cesárea y previo a la histerectomía, fueron sometidas a embolización con esponja de gelatina de las arterias uterinas. En 10 pacientes se realizó la oclusión transitoria percutánea con balones de las arterias uterinas. Se presentan los resultados de nuestra experiencia.

Palabras clave: *placenta accreta, emergencias obstétricas y ginecológicas, hemorragia posparto, embolización endovascular, balón endovascular.*

ABSTRAC

Adjuvant treatment through endovascular procedure for the management of placenta accreta is useful because it has low morbidity and mortality rates. The therapeutic objective is the embolization and occlusion of uterine arteries by optimizing and reducing the risk of complications associated with C-section with preservation of the uterus or subsequent hysterectomy. A total of 38 patients with a diagnosis of placentaaccreta were admitted to the hemodynamics unit of out center between January 2012 and January 2020. After C-section and prior to thehysterectomy 28 of these patients were treated with gelatin sponge embolization of the uterine arteries. Transient percutaneous balloon occlusion of the uterine arteries was performed in 10 patients. The outcomes of our center are presented here.

Keywords: *placenta accreta, obstetric and gynecologic emergencies, postpartum hemorrhage, transcatheter embolization, intravascular balloon*

Revista Argentina de Cardioangiología Intervencionista 2022;13(1):16-20. https://doi.org/10.30567/RACI/202201/0016-0020

INTRODUCCIÓN

La placenta *accreta* es una grave complicación del embarazo que puede estar asociada con hemorragia masiva en el parto y el posparto, con riesgo potencial para la vida de la paciente[1]. La frecuencia actual de acretismo es del 1/1000 partos, 0,04-0,9%[2].

El acretismo es la más común de las indicaciones de histerectomía periparto secundaria a incremento de cesáreas en los últimos 50 años[3]. Se ha convertido en la principal causa de histerectomía de emergencia[4], aunque la causa más frecuente de hemorragia posparto es la atonía uterina. La cesárea y la histerectomía en el acretismo se recomiendan desde 1972. Entre enero del 2012 a enero del 2020 fueron admitidos en el servicio de Hemodinamia de nuestra Institución 38 pacientes con diagnóstico de acretismo placentario para realizar la oclusión percutánea con balón de las arterias uterinas y/o embolización posterior a la cesárea y previo a la histerectomía. Se presentan los resultados de nuestra experiencia.

OBJETIVO

Presentar nuestra experiencia por medio del tratamiento endovascular de 38 pacientes con trastornos en la adherencia placentaria que fueron sometidas a cesárea programada, describir las técnicas endovasculares utilizadas, resultados inmediatos y seguimiento intrahospitalario.

MATERIAL Y MÉTODOS

Estudio observacional, descriptivo y transversal, desde enero del 2012 a enero del 2020. Se admitieron en el Servicio de Hemodinamia de nuestra Institución 38 pacientes con diagnóstico de acretismo placentario. Cada caso fue analizado por un equipo interdisciplinario comprendidos obstetras, neonatólogos, urólogos, anestesiólogos y cardioangiólogos intervencionistas en pacientes en semana de gestación 34-35. Los procedimientos son realizados en forma programada y electiva. Se efectuó diagnóstico prenatal por ecografía a todas las pacientes y en tres de ellas se realizó resonancia nuclear magnética cuando la ecografía fue dudosa.

1. Servicio de Hemodinamia. Hospital Nacional "Profesor Alejandro Posadas", El Palomar, Buenos Aires, Argentina

✉ Correspondencia: *Miguel Osvaldo Villegas. Coletta 483. B2804AZG Campana. Buenos Aires. Argentina. Tel.: 11-4469-9206. miguelovillegas@gmail.com*

Los autores no declaran conflictos de intereses

Recibido: 30/09/2021 | Aceptado: 14/12/2021

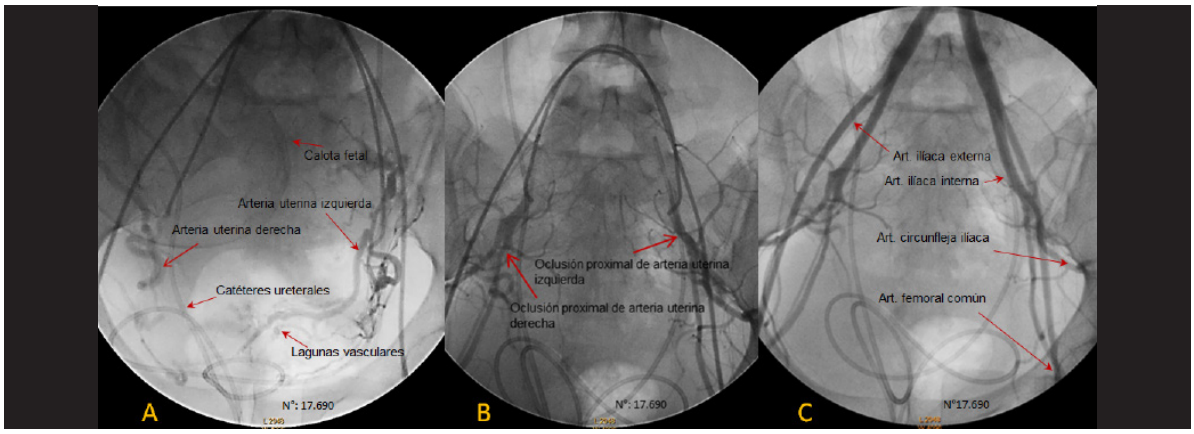

Figura 1. *A. Angiografía selectiva de ambas arterias uterinas. Se visualiza la tortuosidad de sus recorridos, la presencia de lagunas vasculares, la dominancia de la arteria uterina izquierda y el borde del cráneo fetal con presentación cefálica. B. Angiografía post embolización con Spongostán®. Angiografía selectiva de las arterias hipogástricas. C. Angiografía final. Se visualiza la permeabilidad del eje ilíaco-femoral, de la arteria circunfleja ilíaca y la embolización exitosa de ambas arterias uterinas*



Figura 2. *Catéter balón Wedge 6 Fr (ARROW®, Arrow International, Inc. 2400 Bernville Road Reading, USA) con orificio distal.*

TABLA 1. Características de la población.

Número de pacientes (n)	n=38	
Edad (años)	32,3±5,6 (22- 42)	
Semanas de gestación	34,47±3,35	
Gestas previas	4,3±1,7	
1 gesta		5,26% (2/38)
2 a 3 gestas		21,05% (8/38)
4 o +		73,68% (28/38)
Cesáreas previas	2,8±1,4	
Ninguna		5,26% (2/38)
1 cesárea		10,53% (4/38)
2 a 3 cesáreas		57,9% (22/38)
4 o + cesáreas		26,32% (10/38)
Abortos previos	0,68±0,9	
Sin abortos		55,26% (21/38)
1 aborto		31,58% (12/38)
2 a 3 abortos		10,53% (4/38)
4 abortos		2,63% (1/38)
Partos naturales previos	0,55±1,35	26,32 % (10/38)

En primera instancia el Servicio de Urología coloca en la paciente los catéteres ureterales. Es trasladada a la sala de Hemodinamia híbrida donde por método de Seldinger y bajo anestesia local se colocan en forma retrógrada los introductores (6 F) en ambas arterias femorales comunes administrándose 2.500 UI de heparina sódica en bolo. Ambos introductores son conectados a lavado permanente presurizado con solución fisiológica heparinizada (2.500 UI de heparina sódica en 500 ml de solución fisiológica) durante todo el procedimiento a un goteo aceptable con el fin de evitar trombosis en sitios de acceso dado los tiempos a veces prolongados de la cirugía.

El servicio de anestesiología procede a realizar la anestesia general con la correspondiente intubación y conexión al respirador.

En proyección AP y bajo radioscopia con dosis media se pasan dos catéteres angiográficos 5 F "Cobra" sobre alambre guía 0.035" y mediante técnica de entrecruzamiento (*crossover*) a la altura de L4 se posicionan ambos catéteres a nivel de ambas arterias uterinas, continuación de la rama anterior de la arteria hipogástrica. A veces utilizamos la proyección oblicua contralateral para selectivizarnos en la arteria uterina (25-40°) visualizando así la división de la rama anterior y posterior de la hipogástrica. Se realiza una angiografía basal evaluándose así la anatomía vascular uterina de la paciente **(Figura 1)**.

En el grupo 1 (n=28; 73%) fueron sometidas a embolización y en el grupo 2 (n=10; 26%) a oclusión temporaria de las arterias uterinas con balones.

En el grupo 1 una vez que los catéteres se confirmen selectivos a nivel de las arterias uterinas se fijan (Tegaderm y Lino) inmovilizando los catéteres. Se procede a realizar la cesárea por servicio de Obstetricia. El recién nacido es evaluado y trasladado por el neonatólogo a sala de internación. Previo a la histerectomía se procede a realizar embolización con esponja de gelatina (Spongostan® Curamedical B.V., Amsterdam). Finalizado el acto quirúrgico, se extuba a la paciente y se realiza angiografía control verificando adecuada permeabilidad en ambos ejes ilio-femorales.

En el grupo 2 se intercambian los catéteres Cobra con alambre guía 0.014" 180 cm por catéteres balones Wedge 6 F (ARROW®, Arrow International, Inc. 2400 Bernville Road Reading, USA) con orificio distal que serán insuflados una vez iniciada la histerectomía **Figura 2**. Terminado, se procede a retirar catéteres e introductores. La paciente es extubada y trasladada a UTI por 24 horas. para luego continuar su internación en obstetricia. En la **(Tabla 1)** se describen las características de la población tratada.

TABLA 2. Resultados comparativos de ambas técnicas utilizadas.

	(Grupo 1) Embolización de arterias uterinas con Spongostan®	(Grupo 2) Oclusión transitoria de ambas arterias uterinas con balones
N° de pacientes(n)	n=28	n=10
Volumen de contraste (ml)	187±114	30±10
Transfusiones intraoperatorios GR (UI)	1±1,2	1,5±1,7
Transfusiones posoperatorias GR (UI)	39,28% (11/28) no recibieron 53,57% (15/28), entre 1 y 2 UIGR 7,14% (2/28), 3 o más	70% (7/10) no recibieron 30% (3/10), entre 1 y 2 UIGR
Radiación total (rad)	Tiempo de radioscopia total: 15,4±9,7 minutos 0,12 Gy = 12 rad	Tiempo de radioscopia total: 4,8 minutos 0,039 Gy = 3,9 rad
Descenso de hemoglobina poshisterectomía (%)	23,7%	21,6%
Internación postcesárea (días)	9,9±7,4	6,13±2,47
Complicaciones relacionadas a la intervención por Hemodinamia	Una paciente falleció presentando trombosis de ambos miembros inferiores y CID. Una paciente presentó oclusión de arteria ilíaca externa derecha que requirió angioplastia con stent. Una paciente requirió reembolización por ser incompleta la inicial	No hubo

RESULTADOS

Por ecografía, la ubicación placentaria fue previa-oclusiva total en el 52,64% (20/38), anterior-previa 28,95% (11/38), posterior-previa: 5,26% (2/38), anterior-posterior 5,26% (2/38), marginal-previa 5,26% (2/38). lateral izquierda-previa 2,63% (1/38).

En la angiografía de los vasos uterinos, el 76,31% (29/38) presentaba una arteria uterina dominante: la izquierda en el 44,73% (17/38) y la derecha en el 31,57% (12/38). El resto fue codominante 23,70% (9/38). En una paciente se embolizó la arteria uterina dominante por no poderse selectivizar la contralateral, y requirió 2 UIGR intraprocedimiento. No se observó relación entre la distribución anatómica de las arterias y la ubicación placentaria.

El Apgar en el recién nacido resultó ser 9-10 en el 78,95% (30/38); 9-9 en 10,53% (4/38); 8-9 en 5,26% (2/38); 6-10 en 2,63% (1/38); 6-7 en 2,63% (1/38). Los recién nacidos no se vieron afectados por la anestesia general, ni hubo complicaciones en la madre.

Las arterias embolizadas fueron ambas en el 71% (27/38) de los casos, la arteria uterina izquierda (dominante) en una paciente por no poder selectivizar la derecha 2,6% (1/38) y solo balones oclusores en ambas arterias uterinas en el 16,6% (10/38).

En el 97,37% (37/38) se realizó histerectomía total. En una paciente se realizó tratamiento conservador y se conservó el útero.

El tiempo promedio de radioscopia en los grupos 1 y 2 precesárea (radiación fetal) fue 3,9 min (±1,5) con un registro promedio de 0,032 Gy = 3,23 rad. El tiempo de radioscopia total fue de 14,2 minutos (±10) con un registro promedio de 0,11 Gy = 11 rad **(Tabla 2).**

El volumen de contraste promedio fue de 179 ml (±117). El contraste utilizado fue ioversol (Optiray®, *Mallinckrodt Inc., St Louis*, MO, USA) en el 92,1% (35/38) y en 3 (7,9%) pacientes se usó (Triyosom®, Gobbi Novag SA, Bs. As., Argentina). Ninguna de las pacientes tratadas presentó nefropatía inducida por contraste **(Tabla 2)**.

Dentro de lo que son los requerimientos transfusionales intraprocedimiento, el 42,10% (16/38) no requirió transfusión de hemoderivados, el 18,42% (7/38) requirió 2 UIGR, el 15,79% (6/38) 1 UIGR, el 7,89% (3/38) 4 UIGR, el 5,26% (2/38) 2 UIGR y un paciente (2,63%) 6 UIGR. En 7,89% (3/38) de los pacientes se utilizó sistema de recirculación de glóbulos rojos Cell-Saver (*Haemonetics Cell-Saver 5*) recirculándose 300 ml de sangre, que son equivalentes a una unidad de glóbulos rojos **(Tabla 2)**.

Diez pacientes fueron sometidas a tratamiento coadyuvante con balones oclusores Wedge en ambas arterias uterinas; 30 ml (±10) fue el volumen de contraste promedio utilizado en estas pacientes. No hubo radioscopia poscesárea. Cinco pacientes no requirieron hemoderivados en el procedimiento ni durante la internación. Dos pacientes requirieron 1 unidad de glóbulos rojos intraprocedimiento. Dos pacientes, 2 unidades de glóbulos rojos y una paciente, 3 unidades.

La hemoglobina previa al acto quirúrgico fue de 11,03 (±1,1). Se observó un descenso de la hemoglobina durante el seguimiento de 23,49% siendo en promedio la hemoglobina más baja de 8,44 (±1,9). Al alta hospitalaria las pacientes presentaron una media de hemoglobina de 10,01 (±1,47) que representaría un descenso del 9,2% respecto al ingreso, sin manifestación clínica.

Grupo balones: Hb previa (11,74±1,1), Hb más baja (9,21±0,49), Hb al alta (11,02±1,84). Descenso de Hb postratamiento: 21,6%.

Grupo embolización: Hb previa (10,86±1,08), Hb más baja (8,28±2,09), Hb al alta (9,8±1,3). Descenso de Hb postratamiento: 23,7%.

Durante la internación luego de la cesárea, el 47,37% (18/38) de las pacientes no requirió transfusiones, el 21,06% (8/38) recibió 1 UIGR, el 23,68% (9/38) 2 UIGR y el 7,89% (3/38) tres o más UIGR.

El 92,10% (35/38) de las pacientes estuvieron internadas 4 (±1,9) días previo a la cesárea, esperando la madurez fetal. Cuatro pacientes estuvieron internadas más de dos semanas a la espera de la madurez fetal. Luego de la intervención, 84,21% (32/38) de las pacientes estuvieron internadas 6,5±2,66 días hasta que fueron dadas de alta. El resto, 15,79% (6/38) presentó complicaciones que prolongaron la internación entre dos y cuatro semanas. En la **Tabla 2** se simplifican los resultados comparativos de ambas técnicas.

COMPLICACIONES

Una sola paciente requirió reembolización por continuar con sangrado luego de la histerectomía (embolización incompleta); 3 pacientes (7,9%) fueron reintervenidas quirúr-

gicamente por el Servicio de Obstetricia a quienes se realizó laparotomía por hemoperitoneo sin descompensación y 1 paciente (2,63%) por *shock* hipovolémico. En todos los casos hubo buena respuesta a la reintervención quirúrgica. Una paciente prolongó su estadía hospitalaria por intercurrir con neumonía intrahospitalaria.
Una paciente (2,63%) falleció por presentar trombosis arterial de ambos miembros inferiores. Se realizó trombectomía con catéter de Fogarty en dos oportunidades, presentando mala evolución y *shock* asociado a coagulación intravascular diseminada (CID), presumimos como consecuencia del tiempo prolongado que los catéteres estuvieron localizados en ambas arterias ilíacas con un tiempo de histerectomía de 5 hs.
En una paciente (2,63%) se realizó reconstrucción vesical por infiltración severa. Una paciente en el puerperio inmediato y en su estadía intrahospitalaria presentó isquemia arterial aguda en el miembro inferior derecho. Por angiografía se constató la oclusión de la arteria ilíaca externa derecha y se colocó un *stent* autoexpandible, con buena evolución posterior.

DISCUSIÓN

Brown et al. realizaron la primera embolización en 1979. La edad media materna corresponde a 34 años y la paridad media fue de 2,5. La morbilidad materna ha sido reportada en hasta un 60% y la mortalidad en hasta un 7%. La incidencia de complicaciones perinatales se incrementa principalmente a la pequeña edad gestacional del feto[5].
El diagnóstico antenatal es la llave para el manejo. En la mayoría de los casos es por ultrasonido.
Para evitar la cesárea de emergencia y minimizar las complicaciones se recomienda cesárea entre las 34-35 semanas[6].
La muerte materna en contexto de un acretismo placentario puede ocurrir a pesar de una planificación óptima, una atención quirúrgica y con adecuadas transfusiones de hemoderivados. Un abordaje multidiciplinario y un centro de alta complejidad reduce la morbimortalidad materna y neonatal.
El porcentaje de riesgo de presentar acretismo está directamente relacionado con el número de las cesáreas previas[7]. El mayor porcentaje de acretismo en nuestro seguimiento se vio reflejado en las pacientes que tenían dos o tres cesáreas previas. Cabe destacar que del total de nuestras pacientes el 44,7% (17/38) han tenido abortos previos con su eventual legrado, lo que podría influir como un factor adicional.
Hasta un 90% de los pacientes con placenta *accreta* requiere transfusión de sangre, y el 40% requiere más de 10 unidades de glóbulos rojos. La mortalidad materna ha sido reportada en un 7% en base a un tratamiento solo quirúrgico y/o conservador sin participación del intervencionismo endovascular[8]. El 42,1% (16/38) de nuestro seguimiento requirió transfusiones de sangre intraprocedimiento de los cuales solo una paciente requirió 6 unidades y 44,7% (17/38) entre una y tres unidades. Una paciente falleció (2,63%).
La vejiga es el órgano extrauterino más frecuentemente implicado cuando hay un percretismo, asociándose con una morbilidad y la mortalidad sustancial[9]. Una paciente requirió reconstrucción vesical, presentando buena evolución.
En casos seleccionados y cuando la fertilidad es deseada, se puede realizar tratamiento conservador. Presentamos una población con multiparidad y solo una paciente solicitó tratamiento conservador no presentando complicaciones.
La oclusión con balones de las arterias ilíacas está en discusión. Shrivastava et al.[10], en un estudio retrospectivo controlado en 69 pacientes, no demostraron el beneficio de un menor sangrado en la cesárea-histerectomía con balón intraarterial (n=19). Pero el grupo control sin balón (n=50) presentaba sesgo de selección (18% n=9 pacientes no tenían cesárea previa), con menor riesgo de acretismo y menor posibilidad de sangrado, atenuando el beneficio esperado en el grupo de estudio.
La técnica de oclusión simultánea y temporal de ambas arterias hipogástricas ha demostrado ser un tratamiento altamente efectivo para evitar el sangrado masivo en el acretismo placentario y reducir en forma significativa la morbimortalidad materna[11].
En un estudio observacional realizado en el Hospital Santojanni de la ciudad de Buenos Aires, de un total de 44 pacientes el 94,4% fueron embolizadas en forma bilateral. En todos los casos se utilizó esponja de gelatina (Spongostán®), con un resultado satisfactorio en un 97,15% (n=34) e insatisfactorio en uno de ellos (2,85%)[12].
Según estudios actuales, la colocación preoperatoria de catéteres con balón intravascular es un tratamiento factible para el acretismo placentario, y es particularmente útil en casos de placenta percreta[13]. Por decisión multidisciplinaria hemos optado continuar realizando tratamiento coadyuvante con balones debido a nuestra experiencia de no inferioridad en sus resultados respecto a la embolización de ambas arterias uterinas.
El avance de los catéteres bajo la fluoroscopia se asocia con la exposición a la radiación fetal. Se ha informado que, durante este procedimiento, el feto está expuesto a aproximadamente 3 a 6 rad de radiación en el útero. Un niño tiene un riesgo estimado de 0,5% de desarrollar un cáncer en la infancia después de la radiación fetal por encima de 10 rad[14,15]. En nuestro caso fue 3,23 rad sin diferencia en ambos grupos.
El procedimiento por hemodinamia se puede realizar fácilmente dentro de los 30 min y menos de 5-8 minutos de tiempo de fluoroscopia. Con una dosis de exposición de 2 rad-min de fluoroscopia, esto resultó en 10-16 rad de radiación en la pelvis y el feto[16]. Nuestro tiempo de radioscopia total fue de 15,4 minutos (±9.7) con un registro promedio de 12 rad en el grupo embolización y 4,8 min en el grupo oclusión percutánea con balón, con un registro promedio de 3,9 rad.
Para resolver el tema de la radiación fetal existe un reporte de casos en que los catéteres se colocan luego de hecha la cesárea. El radiólogo intervencionista se prepara para realizar rápidamente la embolización donde se registró la presencia de abundante sangrado[17]. Son necesarios más estudios para establecer técnicas y determinar indicaciones más precisas para embolización sin exposición fetal a la radiación.

CONCLUSIONES

El manejo interdisciplinario es la clave tanto en lo programado como en la emergencia. El obstetra cumple el rol de coordinación convocando a las diferentes especialidades. El tratamiento endovascular como terapia coadyuvante en el tratamiento de los trastornos adherenciales placentarios resulta útil, ayuda a disminuir la morbimortalidad materna. Consideramos en base a nuestros resultados como técnica recomendable la oclusión temporaria selectiva de ambas arterias uterinas. Menos radiación materna, menos contraste utilizado, disminución de los tiempos en sala y ausencia de complicaciones relacionadas con la embolización. Los requerimientos transfusionales fueron equivalentes entre ambas técnicas. No ha habido diferencia en cuanto aumento del sangrado o complicaciones hemorrágicas intraprocedimiento y en el seguimiento intrahospitalario.

BIBLIOGRAFÍA

1. *R. Faranesh, R. Shabtai, S. Eliezer, and S. Raed, Suggested approach for management of placenta percreta invading the urinary bladder, Obstetrics and Gynecology, vol. 110, no. 2, pp. 512–515, 2007*
2. *S. Wu, M. Kocherginsky, J. U. Hibbard. "Abnormal placentation: twenty-year analysis," American Journal of Obstetrics and Gynecology, vol. 192, no. 5, pp. 1458–1461, 2005.*
3. *B. E. Hamilton, J. A. Martin, S. J. Ventura, P. D. Sutton, and F. Menacker, "Births: preliminary data for 2004," National vital Statistics Reports, vol. 54, no. 8, pp. 1–17, 2005.*
4. *G. Daskalakis, E. Anastasakis, N. Papantoniou, S. Mesogitis, M. Theodora, and A. Antsaklis, "Emergency obstetric hysterectomy," Acta Obstetricia et Gynecologica Scandinavica, vol. 86, no. 2, pp. 223–227, 2007.*
5. *T. H. Hung,W. Y. Shau, C. C. Hsieh, T. H. Chiu, J. J. Hsu, and T. T. Hsieh, "Risk factors for placenta accreta," Obstetrics and Gynecology, vol. 93, no. 4, pp. 545–550, 1999.*
6. *J. M. O'Brien, J. R. Barton, and E. S. Donaldson, "The management of placenta percreta: conservative and operative strategies," American Journal of Obstetrics and Gynecology, vol. 175, no. 6, pp. 1632–1638, 1996.*
7. *Silver RM, Landon MB, Rouse DJ, Leveno KJ, Spong CY, Thom EA, et al. Maternal morbidity associated with multiple repeat cesarean deliveries. National Institute of Child Health and Human Development Maternal-Fetal Medicine Units Network. Obstet Gynecol 2006;107:1226–32.*
8. *O'Brien JM, Barton JR, Donaldson ES. The management of placenta percreta: conservative and operative strategies. Am J Obstet Gynecol 1996;175:1632–8.*
9. *D. Levine, C. A. Hulka, J. Ludmir, W. Li, and R. R. Edelman, "Placenta accreta: evaluation with color Doppler US, power Doppler US, and MR imaging," Radiology, vol. 205, no. 3, pp. 773–776, 1997.*
10. *Shrivastrava V, Nageotte M, Major C, Haydon M, Wing D. Case-control comparison of cesarean hysterectomy with and without prophylactic placement of intravascular balloon catheters for placenta accreta. Am J Obstet Gynecol 2007;197:402.e1-5.*
11. *Oclusión endovascular temporal de arterias hipogástricas para el tratamiento del acretismo placentario A. Rodríguez Saavedra, G. Samaja, M. Acosta, J. Lukestik, N. urday, A. Vega Revista Argentina de Cardioangiología Intervencionista 2015;6(4):204-206.*
12. *Tratamiento del acretismo placentario: experiencia de un hospital público de Buenos Aires G. Dionisio, L. Puerta, N. Ruiz, S. Brandeburgo, C. Etcheverry, P. Olmedo, R. Luca, C. Simancas, R. Kevorkian, S. Centeno. Revista Argentina de Cardioangiología Intervencionista 2016;7(3):136-140.*
13. *Eur J Obstet Gynecol Reprod Biol. 2014 Aug;179:36-41. doi: 10.1016/j.ejogrb.2014.05.007. Epub 2014 May 21. Prophylactic use of intravascular balloon catheters in women with placenta accreta, increta and percreta. Cali G1, Forlani F2, Giambanco L1, Amico ML1, Vallone M3, Puccio G4, Alio L1.*
14. *Placenta accreta: comparison of cases managed with and without pelvic artery balloon catheters. Levine AB, Kuhlman K, Bonn J J Matern Fetal Med. 1999 Jul-Aug; 8(4):173-6.*
15. *Cousins C. Medical radiation and pregnancy. Health Phys. 2008 Nov; 95(5):551-3.*
16. *Huda W, Stone R: Review of Radiation Physics (ed 2). Philadelphia, PA: Lippincott Williams & Williams, 2003, p 165.*
17. *Hae Jeng Lim, Ju Yeong Kim, Young Dae Kim, Jee Yoon Park, Joon-Seok Hong. Intraoperative uterine artery embolization without fetal radiation exposure in patients with placenta previa totalis: Two case reports,. Gynecol Obstet Sci 2013; 56 (1): 45-49.*